



Russian Association of Oncological Mammology

<http://www.breastcancersociety.ru/>

[http://breastcancergroup.net /](http://breastcancergroup.net/)



<http://www.bcguidelines.ru/> Клинические рекомендации ROOM по неоадъювантной и адъювантной терапии РМЖ. (электронная версия).

<http://www.abcguidelines.ru/> Клинические рекомендации ROOM по лечению метастатического РМЖ. (электронная версия).

Клинические рекомендации ROOM по профилактике РМЖ, дифференциальной диагностике, лечению, предопухолевых и доброкачественных заболеваний молочных желез

Д.м.н. И.В. Высоцкая; д.м.н., проф. В.П. Летагин;
д.м.н., проф. В.Г. Черенков; д.м.н., проф.
К.П. Лактионов; к.м.н. И.Д. Бубликов

© Общероссийская общественная организация «Российское общество онкомаммологов».

Все права защищены. Никакая часть данной книги не может быть воспроизведена в какой бы то ни было форме и какими бы то ни было средствами без письменного разрешения правообладателя.

Клинические рекомендации РООМ по профилактике РМЖ, дифференциальной диагностике, лечению, предопухолевых и доброкачественных заболеваний молочных желез

**Ирина Викторовна Высоцкая**

Д.м.н., профессор кафедры онкологии ГБОУ ВПО Первый МГМУ им. И.М. Сеченова Минздрава России, Москва. Член Общества онкологов-химиотерапевтов, Московского онкологического общества. Член правления Московского регионального отделения Российского общества онкомаммологов

**Виктор Павлович Летагин**

Д.м.н., проф., заслуженный деятель науки РФ, главный научный сотрудник отделения опухолей молочных желез ФГБУ «РОНЦ им. Н.Н. Блохина» РАМН, Москва. Член Российского общества онкомаммологов

**Константин Павлович Лактионов**

Профессор, доктор медицинских наук, руководитель отделения опухолей женской репродуктивной системы РОНЦ им. Н.Н. Блохина РАМН

**Вячеслав Григорьевич Черенков**

Д.м.н., проф., руководитель отдела по инновационной, консультативной и научной работе ГОБУЗ «Областной клинический онкологический диспансер», Великий Новгород. Член Российского общества онкомаммологов

**Игорь Дмитриевич Бубликов**

К.м.н., онколог высшей квалификационной категории, заместитель главного врача по медицинской части ГУЗ «Тульский областной онкологический диспансер». Член Российского общества онкомаммологов

Совет Экспертов ROOM



Семиглазов Владимир Федорович

Президент ROOM

Академик РАЕН, член-корр. РАМН, заслуженный деятель науки РФ, д.м.н., проф., руководитель хирургического отделения опухолей молочной железы ФГБУ «НИИ онкологии им. проф. Н.Н. Петрова» Минздрава России,



Манихас Георгий Моисеевич

Вице-Президент ROOM

Академик РАЕН, д.м.н., проф. заслуженный врач РФ, член правления Ассоциации онкологов России, Санкт-Петербурга и Ленинградской области, Совета главных врачей, правления Санкт-Петербургского отделения Российской медицинской ассоциации, главный врач СПб ГУЗ «Городской клинический онкологический диспансер», заведующий кафедрой онкологии факультета последипломного образования ГБОУ ВПО «Первый Санкт-Петербургский государственный медицинский университет им. акад. И.П. Павлова» Минздрава России



Артамонова Елена Владимировна

Д.м.н., ведущий научный сотрудник отделения изучения новых противоопухолевых лекарств ФГБУ «РОНЦ им. Н.Н. Блохина» РАМН



Бесова Наталия Сергеевна

К.м.н., старший научный сотрудник отделения химиотерапии ФГБУ «РОНЦ им. Н.Н. Блохина» РАМН



Божок Алла Александровна

Д.м.н., онколог высшей квалификационной категории, пластический хирург



Владимиров Владимир Иванович

Д.м.н., проф., заместитель главного врача по высокотехнологичным видам медицинской помощи ГБУЗ Ставропольского края «Пятигорский онкологический диспансер»



Возный Эдуард Кузьмич

Д.м.н., проф., зав. отделением химиотерапии ГКБ № 57 г. Москвы



Горбунова Вера Андреевна

Д.м.н., проф., зав. отделением химиотерапии ФГБУ «РОНЦ им. Н.Н. Блохина» РАМН

**Дашян Гарик Альбертович**

Д.м.н., ведущий научный сотрудник отделения опухолей молочной железы ФГБУ «НИИ онкологии им. проф. Н.Н. Петрова» Минздрава России

**Демидов Сергей Михайлович**

Д.м.н., проф., заслуженный врач РФ, зав. отделением онкомаммологии ГКБ № 40 г. Екатеринбурга, зав. кафедрой онкологии и медицинской радиологии ГБОУ ВПО «Уральский ГМУ»

**Захарова Наталья Александровна**

Д.м.н., доцент кафедры онкологии и хирургии, лучевой диагностики и лучевой терапии ГБОУ ВПО ХМАО-Югры «Ханты-Мансийская ГМА», врач-онколог (маммолог) Онкологического центра Окружной больницы г. Ханты-Мансийска

**Зикиряходжаев Азиз Дильшодович**

Д.м.н., исполняющий обязанности руководителя отделения онкологии и реконструктивно-пластической хирургии молочной железы и кожи в ФГБУ «МНИОИ им. П.А. Герцена» Минздрава России

**Исмагилов Артур Халитович**

Д.м.н., проф., ведущий реконструктивный хирург Приволжского филиала ФГБУ «РОНЦ им. Н.Н. Блохина» РАМН, врач онколог-маммолог отделения маммологии ГАУЗ «Республиканский клинический онкологический диспансер МЗ РТ», президент Международной ассоциации пластических хирургов и онкологов

**Константинова Мария Михайловна**

Д.м.н., проф., заместитель директора по лечебной работе, главный врач ФГБУ «Институт хирургии имени А.В. Вишневского»

**Корытова Луиза Ибрагимовна**

Д.м.н., проф., заслуженный деятель науки, руководитель отделения гарантии качества лучевой терапии ФГБУ «Российский научный центр радиологии и хирургических технологий» Минздрава России

**Лазарев Александр Федорович**

Д.м.н., проф., заслуженный врач РФ, главный врач КГБУЗ «Алтайский краевой онкологический диспансер», директор Алтайского филиала ФГБУ «РОНЦ им. Н.Н. Блохина» РАМН, зав. кафедрой онкологии ГОУ ВПО «Алтайский ГМА», главный внештатный онколог Алтайского края, председатель Комитета Алтайского краевого законодательного Собрания по здравоохранению и науке

**Манихас Алексей Георгиевич**

Вице-Президент ROOM

Д.м.н., врач первой категории, хирург, онколог, зав. онкохирургическим (маммологическим) отделением СПб ГУЗ «Городской клинический онкологический диспансер»

**Манзюк Людмила Валентиновна**

Д.м.н., проф., зав. отделением изучения новых противоопухолевых лекарств с дневным стационаром амбулаторной химиотерапии ФГБУ «РОНЦ им. Н.Н. Блохина» РАМН

**Орлова Рашида Вахидовна**

Д.м.н., проф., профессор медицинского факультета СПбГУ

**Палтуев Руслан Маликович**

Исполнительный Директор ROOM

К.м.н., заместитель главного врача по специализированной медицинской помощи НУЗ «Дорожная клиническая больница ОАО «РЖД»,

**Переводчикова Наталия Иннокентьевна**

Д.м.н., проф., ведущий научный сотрудник отделения химиотерапии ФГБУ «РОНЦ им. Н.Н. Блохина» РАМН

**Пожариский Казимир Марианович**

Академик РАЕН, д.м.н., проф., научный руководитель лаборатории иммуногистохимии ФГБУ «Российский научный центр радиологии и хирургических технологий» Минздрава России

**Портной Сергей Михайлович**

Д.м.н., проф., ведущий научный сотрудник ФГБУ «РОНЦ им. Н.Н. Блохина» РАМН

**Семиглазов Владислав Владимирович**

Д.м.н., проф., зав. кафедрой онкологии ГБОУ ВПО «Первый Санкт-Петербургский ГМУ им. акад. И.П. Павлова» Минздрава России, ведущий научный сотрудник отделения общей онкологии ФГБУ «НИИ онкологии им. проф. Н.Н. Петрова» Минздрава России

**Семиглазова Татьяна Юрьевна**

К.м.н., доцент кафедры онкологии ГБОУ ВПО «Северо-Западный ГМУ им. И.И. Мечникова» Минздрава России, старший научный сотрудник отдела терапевтической онкологии ФГБУ «НИИ онкологии им. проф. Н.Н. Петрова» Минздрава России

**Слонимская Елена Михайловна**

Д.м.н., проф., заслуженный врач РФ, руководитель отделения общей онкологии ФГБУ «НИИ онкологии» СО РАМН, профессор кафедры онкологии ГБОУ ВПО «Сибирский государственный медицинский университет» Минздрава России

**Строяковский Даниил Львович**

К.м.н., зав. химиотерапевтическим отделением МГОБ № 62

**Топузов Эльдар Эскендерович**

Д.м.н., профессор кафедры онкологии ГБОУ ВПО «Северо-Западный государственный медицинский университет им. И.И. Мечникова» Минздрава России

**Хайленко Виктор Алексеевич**

Академик РАЕН, д.м.н., проф., зав. кафедрой онкологии Факультета усовершенствования врачей ГБОУ ВПО «РНИМУ им. Н.И. Пирогова» Минздрава России, ведущий научный сотрудник хирургического отделения № 2 НИИ клинической онкологии ФГБУ «РОНЦ им. Н.Н. Блохина» РАМН

**Чагунава Олег Леонтьевич**

К.м.н., врач-хирург, онколог-маммолог, главный врач ФГБУЗ «Санкт-Петербургская клиническая больница» РАН

**Шинкарев Сергей Алексеевич**

Д.м.н., врач онколог-хирург, главный врач ГУЗ «Липецкий областной онкологический диспансер»

Глубокоуважаемые коллеги!

Одна из первоочередных задач Российского общества онкомаммологов (РООМ) – **создать клинические рекомендации по диагностике и лечению рака молочной железы (РМЖ)**, учитывая международный опыт и в то же время доступные к использованию во всех регионах Российской Федерации.

В Европе и Америке врачи опираются на клинические рекомендации, издаваемые профессиональными сообществами. Рекомендации – **это обобщенный опыт авторитетных экспертов, основанный на доказательной медицине.**

Представленные клинические рекомендации основаны на согласительных документах

- Панели экспертов Сан-Галлена 2011, 2013,
- Международного консенсуса по лечению метастатического рака молочной железы ABC 1,
- Практическом руководстве NCCN (США) 2014, ESMO 2011,
- Крупных международных рандомизированных исследованиях, проходящих при участии российских онкологических центров,
- Совета экспертов IX Международной конференции «Белые ночи 2012»,
- Совета экспертов РООМ 2013.

При этом учтены результаты анализа кумулятивной базы данных по методам лечения РМЖ

- ФБГУ «НИИ онкологии им. Н.Н. Петрова»,
- СПб ГБУЗ «Городской клинический онкологический диспансер».

Сейчас много говорится о необходимости введения единых стандартов лечения онкологических заболеваний.

Мы хотим, чтобы все российские специалисты были в курсе самых последних диагностических и лечебных стратегий. При этом в основе наших рекомендаций лежат методики, доступные к использованию на всей территории Российской Федерации; схемы лечения и препараты размещены в соответствии с регистрационными удостоверениями Минздрава России. Таблицы лекарственной терапии составлены с учетом биологических подтипов РМЖ, различных вариантов течения заболевания, а также принимая во внимание неодинаковую ситуацию с лекарственным обеспечением в различных регионах РФ.

Конечно, подобные материалы не могут быть прямым руководством к действию, болезнь каждой пациентки имеет свои особенности. Но они могут быть хорошим подспорьем в работе врача, стремящегося лечить пациентов согласно самым последним достижениям современной онкологии.

Общероссийская общественная организация «Российское общество онкомаммологов» (РООМ)

Президент Общества – член-корр. РАМН, проф. В.Ф. Семиглазов

Вице-президент Общества – член-корр. РАН, проф. Г.М. Манихас

Исполнительный директор Общества – к. м. н. Р.М. Палтуев

Доброкачественные изменения молочных желез относятся к наиболее распространенным заболеваниям у женщин и включают в себя различные по клиническим, морфологическим и этиологическим признакам процессы (приложение).

Отличительной особенностью молочной железы является сложность четкой дифференцировки физиологических и патологических изменений, а также различных типов доброкачественной, прежде всего диффузной патологии. Это обусловлено тем, что нормальное строение молочной железы характеризуется большой вариабельностью не только у разных женщин, но и у одной и той же женщины в зависимости от возраста, состояния репродуктивной системы и даже периода менструального цикла.

Простая гиперплазия

Специфических клинических проявлений нет, иногда пальпируемое образование.

Диагностика простой протоковой гиперплазии

1. Маммография:

- асимметричное или неспецифическое уплотнение;
- деформация паренхимы молочной железы;
- микрокальцинаты.

2. Ультразвуковое исследование (УЗИ):

- очаговое утолщение железистой ткани;
- сопутствующие очаговые изменения (папиллома, киста).

3. Магнитно-резонансная томография (МРТ): обычно картина неизменной молочной железы.

При атипичной гиперплазии клетки в расширенных вторичных протоках отличаются умеренным полиморфизмом за счет выстилающего их миоэпителия; возможно формирование угревидных и папиллярных структур.

Специфических клинических проявлений нет, обнаруживается случайно. Показано хирургическое лечение.

Диагностика атипичной протоковой гиперплазии

Данные маммографии и УЗИ неспецифичны.

МРТ: на изображении T1 усиление сигнала (линейное, очаговое, региональное), сходное со злокачественным процессом. При подобных данных показана биопсия! Показано хирургическое лечение.

Диагностика атипичной дольковой гиперплазии

Данные маммографии и УЗИ неспецифичны (микрокальцинаты, объемные образования, асимметричное уплотнение, деформация строения молочной железы). При подобных данных показана биопсия! Показано хирургическое лечение.

Внутрипротоковая папиллома

Одиночные папилломы чаще встречаются в менопаузе (возраст 60 лет и более), множественные — у молодых женщин. В подростковом возрасте встречается ювенильный папилломатоз («болезнь швейцарского сыра»).

Диагностика внутрипротоковой папилломы

1. Маммография: при обычном исследовании часто не видны; иногда определяются как неспецифическое скопление микрокальцинатов;

- центральные папилломы:
 - или не обнаруживаются, или визуализируются асимметрично расширенные центральные протоки;
 - могут быть субареолярный узелок или очаги обызвествлений;
- периферические папилломы: округлые, овальные, дольчатые хорошо очерченные узелки или очаги обызвествлений;

2. Дуктография — оптимальный метод визуализации:

- вовлеченный проток обычно расширен с внутрипросветным дефектом наполнения;
- может визуализироваться обтурация или деформация протока;

Перед выполнением дуктографии необходимо цитологическое исследование отделяемого соска.

УЗИ:

- эктазия протоков;
- внутрипротоковое мягкотканное образование;
- вблизи сосково-ареолярного комплекса округлое солидное, слегка гипоехогенное образование с четким контуром.

Лечение хирургическое — секторальная резекция со срочным гистологическим исследованием.

Киста молочной железы — наиболее частое образование молочной железы. Встречается у 20–50 % женщин репродуктивного возраста с максимальной частотой в периоде перименопаузы. Но может встречаться в любом возрасте. Редко встречается у мужчин. Размер варьирует в менструальном цикле, максимальный в предменструальном периоде.

Диагностика кисты молочной железы

1. Маммография:

- округлое, овальное или дольчатое образование низкой или средней плотности с четким краем;
- при обызвествлении наблюдается ободок в виде яичной скорлупы.

Маммографически кисты хорошо визуализируются у пациенток с инволюцией ткани молочных желез. В молодом возрасте лучше выполнять УЗИ молочных желез!

2. УЗИ:

- хорошо очерченное анэхогенное образование округлой или овальной формы с эффектом заднего затенения;
- иногда может быть гипоехогенной (осложненная киста);
- при неоднородности содержимого от него может отмечаться эхо;
- обычно наблюдается рефракция латеральных краев.

Для дифференцировки с солидным образованием можно использовать давление датчиком на кисту — она сплющивается. Для дифференцировки внутрикистозных образований используется режим цветного доплеровского картирования (ЦДК).

МРТ:

- Т1 без контрастирования — ровный контур, низкая интенсивность сигнала;
- Т1 с контрастированием — нет усиления;
- Т2 — ровный контур, чрезвычайно высокая гомотенная интенсивность сигнала.

Оптимальным способом визуализации кист молочных желез является маммография и УЗИ. При визуализации крупных кист всегда показана аспирационная биопсия с цитологическим исследованием.

Консервативное лечение показано при множественных кистах небольших размеров. Низкие дозы пероральных контрацептивов снижают частоту развития кист. Заместительная гормонотерапия не влияет на частоту их возникновения. Хирургическое лечение (секторальная резекция со срочным гистологическим исследованием) показано при больших, активно накапливающихся кистах или в случаях неэффективности консервативной терапии.

Галактоцеле развивается во время беременности или в период лактации; может быть у младенцев обоего пола, что является результатом нарушения реабсорбции, — «молоко ведьм». Возможно сочетание с хронической галактореей при приеме пролактин-стимулирующих препаратов или при аденоме гипофиза.

Диагностика галактоцеле

Маммография:

- хорошо отграниченное объемное образование;
- в боковой проекции возможно наличие уровня жир—жидкость;
- может сочетаться с жировым некрозом;
- имеет пятнистый вид, сходный с гамартомой.

УЗИ:

- данные часто неспецифичны;
- четкий контур и многокомпонентное содержимое гиперэхогенного характера.

Диагностике помогает пункционная биопсия под УЗИ-навигацией с цитологическим исследованием.

Лечение: аспирация, удаление кисты.

Аденома молочной железы — редкая опухоль — узловое образование размером 1,5–2 см, образующееся при аденозах:

- тубулярная гамартomatозная мальформация;
- лактирующая гамартomatозная мальформация;
- апокриновая;
- миоэпителиома (аденомиоэпителиома);

Диагностика: УЗИ и маммографическая картина неспецифичны и сходны с другими доброкачественными опухолями.

Лечение: секторальная резекция со срочным гистологическим исследованием.

Аденома соска молочной железы (цветущий аденоз, субареолярный протоковый папилломатоз) — редкая опухоль. Сейчас выделяют сириноматозную аденому соска. Эта опухоль происходит из эпителия потовых желез, образующих мелкие ходы, выстланные двурядным эпителием. Дифференцируется с раком Педжета молочной железы.

У подростков может достигать больших размеров, малигнизируется в 3 % случаев.

Лечение хирургическое — секторальная резекция со срочным гистологическим исследованием.

Фиброаденома молочной железы — самый частый вариант опухолей из соединительнотканно-эпителиальных групп. Составляет 1/5 всех образований молочной железы, в 15 % случаев носит множественный характер. Наиболее часто встречается в возрасте 20–35 лет, среди женщин старше 40 лет — в 8–10 % случаев и 10 % в периоде менопаузы. Встречается почти постоянно при пролиферативной мастопатии в виде мелких очаговых образований.

Диагностика фиброаденомы молочной железы

Маммография:

- овальное, округлое, дольчатое объемное образование;
- по плотности ниже или соответствует окружающей паренхиме;
- может походить на кисту;
- в периоде менопаузы возможно обызвествление: от периферии к центру или полностью;
- атипичный внешний вид: неправильная форма, нечеткий контур (спикулы).

УЗИ:

- овальное, округлое, дольчатое объемное образование;
- гомогенное, низкой интенсивности, с внутренней эхогенностью, которая может быть неоднородной;
- часто с тонким эхогенным ободком и выраженным задним акустическим усилением;
- атипичный вид: неровные, микродольчатые края, задняя акустическая тень.

МРТ:

- характерна овальная форма с ровными или дольчатыми границами;
- вариабельная картина усиления:
 - отсутствие усиления или задержка — фиброз;
 - сильное поглощение контраста — аденоматоз.

В возрасте женщины < 30 лет необходимо начать с УЗИ молочных желез (сочетание клинического осмотра и данных сонографии может быть исчерпывающим); в возрасте после 30 лет можно использовать и маммографию. Необходимость биопсии зависит от клинических и лабораторных данных. Возможности МРТ в дифференцировке сомнитель-

ных рентгенологических и ультразвуковых данных ограничены.

Возможно динамическое наблюдение. Показана секторальная резекция со срочным гистологическим исследованием.

Прогноз в целом отличный, озлокачествление наблюдается редко, при этом развивается рак (около 5 %) либо карциносаркома; при сочетании с беременностью отмечаются необычайно быстрые темпы роста фиброаденомы (в ряде случаев 3–5-кратное увеличение); в менопаузе возможна инволюция фиброаденомы — обызвествление в виде «попкорна».

Фиброаденолипома (гамартома, липофиброаденома, аденолипофиброма) — редкое образование, возникающее из-за локализованного разрастания жировой, железистой, фиброзной ткани.

Диагностика фиброаденолипомы

Маммография: «молочная железа в молочной железе» — объемное образование с четкой капсулой и различным сочетанием фиброзной, железистой и жировой ткани.

УЗИ: различная эхогенность и эхоструктура определяются вариантом преобладающей ткани. Образование с четким контуром, гипоехогенное, хорошо сжимаемое; может быть изоэхогенным, гетерогенным, разделенным перегородками и содержать микрокальцификаты.

Из способов визуализации оптимальна маммография.

Диагноз устанавливается в основном по результатам биопсии. При пункции образования создается впечатление о чрезвычайной плотности и скудности полученного материала.

Лечение хирургическое — секторальная резекция со срочным гистологическим исследованием.

Липома молочной железы встречается у 1 % населения; двухстороннее поражение отмечается в 3 % случаев; может быть множественной. Чаще всего липома имеет узловую форму, реже — диффузное разрастание жировой ткани без образования капсулы. Если липома имеет развитую сеть кровеносных сосудов — это ангиолипома, если в ней есть ослизненные ткани — микролипома, если есть мышечные волокна — миолипома.

Диагностика липомы молочной железы

Маммография:

- инкапсулированное рентгенопрозрачное объемное образование;
- хорошо виден контур;
- могут присутствовать сферические обызвествления или спикuloобразный контур при жировом некрозе;

• иногда бывает деформация структуры прилежащих тканей молочной железы из-за их смещения.

УЗИ:

- хорошо сжимаемое образование;
- если окружена железистой тканью — будет гипоехогенной;
- поверхностная липома всегда более яркая по сравнению с окружающей жировой клетчаткой;
- капсула может отражать эхо-сигнал;
- акустическая тень может отмечаться при обызвествлении.

МРТ: T1 без контрастирования — липома яркая, после введения гадолиния не усиливается.

Лечение: удаление осуществляют в основном из косметических соображений, наблюдение.

Листовидная опухоль — редкая группа опухолей, составляющих от не более 0,3 % всех новообразований молочных желез. Впервые описана в 1838 г. J. Muller под названием Cystosarcoma phyllodes. Большинство листовидных опухолей обнаружено у женщин в возрасте от 10 до 90 лет, средний возраст 45–49 лет, реже — моложе 30.

Выделяют 3 основных варианта течения заболевания:

- 1) простая (доброкачественная) листовидная опухоль — 40–80 %;
- 2) пограничная (промежуточная) листовидная опухоль — 10–20 %;
- 3) злокачественная листовидная опухоль — 5–30 %;

Диагностика листовидной опухоли

Маммография:

- плотное, с ровным краем или дольчатое округлое или овальное объемное образование;
- иногда встречаются микрокальцинаты.

УЗИ:

- овальное образование с четким, ровным контуром (возможно использование конвексного датчика при большом объеме опухоли);
- часто отмечаются кистозные включения, которые более гетерогенны, чем обычные фиброаденомы. Считается, что гетерогенность коррелирует с нарастанием злокачественного потенциала.

Очень показательны данные в режиме ЦДК.

МРТ:

- T1 и T2 без контрастирования — неспецифическое большое дольчатое объемное образование;
- T1 с контрастированием — дольчатое объемное образование без вымывания контраста.

Для дифференциальной диагностики используется радионуклидное исследование ^{99m}Tc . При злокачественной листовидной опухоли накопление радиофармпрепарата определяется на ранних и поздних изображениях, а при доброкачественной — только на ранних.

Цитологический метод в диагностике листовидной опухоли информативен только в 30 %. Это свя-

зано с трудностями морфологической интерпретации, чаще всего ставится диагноз «рак молочной железы».

Лечебная тактика строится с учетом полученной диагностической и морфологической информации и заключается в использовании различных хирургических методов. При доброкачественной листовидной опухоли и небольших ее размерах показана секторальная резекция со срочным гистологическим исследованием. Энуклеация даже при небольших размерах недопустима (частота местных рецидивов после секторальной резекции — 20 %, а после энуклеации — 100 %). При больших опухолях, деформирующих молочную железу, показана мастэктомия без лимфаденэктомии с маммопластикой.

Прогноз:

- доброкачественные листовидные опухоли не склонны к рецидивированию (< 10 % за 10 лет);
- рецидивы, как правило, текут более злокачественно;
- промежуточный вариант рецидивирует в 29 %, а злокачественный — в 36 % случаев;
- возможно метастазирование (злокачественная листовидная опухоль) в легкие;
- 5-летняя выживаемость при злокачественном варианте — 55–75 %.

Очаговый фиброз

- Частота встречаемости в резецированных образцах — не более 8 %;
- преобладающий возраст появления — перименопауза;
- может быть исходом воспалительного процесса;
- встречается как нормальный вариант инволюции;
- может быть гормонально-зависимым.

Диагностика очагового фиброза

Маммография:

- объемное образование округлой, овальной или дольчатой формы;
- контуры могут быть вариабельны;
- симметричное уплотнение.

УЗИ:

- объемное образование вариабельной формы, контур которого может быть от четкого до плохо определяемого;
- гипоехогенное образование с центральной плотностью — «облако»;
- изо- или гетероехогенное образование;
- задняя акустическая тень или заднее акустическое усиление;
- акустическая тень без образования.

Лечение зависит от интерпретации данных визуализации и гистологических находок от биопсии.

Аденозы встречаются разных типов:

- склерозирующий аденоз;

- радиальный рубец;
- аденоз с расширением концевых отделов;
- микроглангулярный;
- апокриновый;
- миоэпителиальный аденоз.

Наиболее характерный возрастной интервал возникновения — 30–50 лет.

Наиболее частой формой является склерозирующий аденоз. Возрастной интервал — 37–44 года, хотя может встречаться от 20 до 67 лет.

Диагностика аденозов

Маммография (данные в целом неспецифичны):

- различного характера микрокальцинаты;
- структурные перестройки ткани молочной железы;
- хорошо отграниченное или со спикурообразными контурами объемное образование.

УЗИ (выполняется после маммографии при выявлении объемного образования):

- в целом неспецифично;
- образование неправильной формы с хорошо очерченным краем;
- может присутствовать задняя акустическая тень.

MPT (с контрастированием): визуализируемые образования трудно отличимы от паренхимы.

Процедурой, определяющей диагноз, является core-биопсия или эксцизионная биопсия.

Лечение: эксцизионная биопсия или секторальная резекция.

Прогноз: повышение риска развития рака молочной железы (инфильтративного) до 6 раз.

Радиальный рубец

Часто сочетается с дольковым и протоковым преинвазивным раком или с тубулярной карциномой. Риск развития инфильтративного рака высокий. Дифференцируется с тубулярным раком. Часто затруднен.

Но: при радиальном рубце однослойные трубочки в склерозированной строме располагаются равномерно по всем радиусам, чего нет при раке.

Диагностика радиального рубца

Маммография:

- деформация структур;
- образование с неровными/шиповидными контурами.

УЗИ:

- картина может быть неспецифичной;
- может быть похожа на злокачественный процесс;
- может быть задняя акустическая тень.

Дифференцируется с инфильтративным раком молочной железы.

Если при биопсии (core-биопсия, стереотаксическая биопсия) не обнаружено признаков злокачественности, рекомендуется наблюдение.

Если обнаружены фокусы атипической гиперплазии или преинвазивного рака, показана резекция молочной железы.

Жировой некроз развивается в любом возрасте у женщин и мужчин после травмы (случайное повреждение, ятрогенное и т.д.). В 35–59 % случаев травмы или операции не отмечается. Может быть при коллагенозах или диабете.

Диагностика жирового некроза

Маммография:

- объемное образование;
- уплотнение в виде полосы;
- жировая киста;
- обызвествление ветвящееся или угловатое, скрупообразное.

УЗИ:

- неправильной формы, вариабельной экзогенности образование;
- часто обычных для кисты артефактов не отмечается.

Для верификации тонкоигольная биопсия не подходит, так как очень мало клеточного материала (вплоть до его полного отсутствия).

Лечение назначается в зависимости от данных биопсии. При отрицательных данных рекомендовано наблюдение.

Опухолеподобные процессы

Наибольшее клиническое значение имеют:

- воспалительная псевдоопухоль (прогноз хороший, так как нет склонности к озлокачанию);
- эктазия протоков часто развивается у курящих женщин, при гиперпролактинемии;
- гинекомастия.

Диагностика опухолеподобных процессов

Маммография: могут наблюдаться рентгенопоглощающие ретроареоларные структуры с обызвествлениями (пунктирные или стержневидные).

УЗИ:

- расширение субареоларных протоков;
- анэхогенная жидкость в протоках или детрит.

МРТ:

- T2: яркие, содержащие жидкость структуры;
- T1 с контрастом: интенсивность меньше, чем в норме (в зоне соска).

Биопсия показана при подозрении злокачественного процесса по клинко-ультразвуковым данным. Лечение симптоматическое. Прогноз хороший, нет склонности к озлокачанию (табл. 1).

Диффузные дисгормональные дисплазии молочных желез (мастопатии)

Самое распространенное доброкачественное заболевание молочных желез у женщин. Составляет 90 % маммологического потока. Частота встречаемости мастопатий в популяции соответствует 60–80 %, а среди женщин репродуктивного возраста, страдающих

различными гинекологическими заболеваниями, достигает 35–90 % (Бурдина Л.М., 2007).

Причины мастопатии:

- фрустрирующие ситуации, которые присутствуют в жизни каждой современной женщины (неудовлетворенность семейным положением, конфликтные ситуации на работе, психоэмоциональные стрессы и др.); невротические расстройства, психоэмоциональные стрессы приводят к дезинтеграции взаимосвязей между корой головного мозга и гипоталамической системой; нарушение регуляторных функций гипоталамуса нервной (вегетативной) и эндокринной системами организма влечет развитие дисфункции нижележащих уровней гормональной регуляции и оказывает негативное влияние на ткань молочной железы; у женщин, страдающих различными вариантами диффузной мастопатии, отмечается снижение парасимпатической реактивности и увеличение доли симпатико-адреналовой реактивности;

- факторы репродуктивного характера (малое количество заканчивающихся родами беременностей, большое количество аборт, возраст при беременности и родах, рождение крупного плода, длительность лактации или ее отсутствие, раннее менархе и позднее наступление менопаузы и др.);

- заболевания женской половой сферы, в первую очередь воспалительные процессы в органах малого таза;

- неблагоприятные факторы гинекологического анамнеза (нарушения менструального цикла, ановуляторное бесплодие, эндометриоз, гиперпластические процессы эндометрия, миома матки, опухоли яичников); гормональный дисбаланс в тканях молочной железы в сторону дефицита прогестерона сопровождается отеком и гипертрофией внутридольковой соединительной ткани, а пролиферация протокового эпителия приводит к обтурации протоков и образованию кист; вследствие нарушения соотношения эстрогенов/прогестерон у 97,8 % женщин репродуктивного возраста возникают дисгормональные дисплазии молочных желез; при дисфункциональных маточных кровотечениях поражение молочных желез встречается в 56,7 % случаев, при вторичной аменорее — в 43,6 %; гиперпролактинемия является одной из причин эстроген-прогестинового дисбаланса. Пролактин стимулирует увеличение количества рецепторов эстрадиола в тканях молочной железы, повышает чувствительность клеток молочной железы к действию эстрадиола и ускоряет рост ее эпителиальных клеток;

- факторы сексуального характера (отсутствие или позднее начало половой жизни — в 30 лет и старше, пониженное либидо, дискомфорт в интимной жизни и др.);

- эндокринные нарушения (заболевания щитовидной железы, сахарный диабет, метаболический син-

дром, синдром поликистозных яичников, врожденная дисфункция коры надпочечников); у 64 % женщин с различными формами мастопатии наблюдается патология щитовидной железы; у больных с синдромом поликистозных яичников изменения в молочных железах регистрируются в 25 % случаев; гепатопатии; гипо- и диспротеинемии, развивающиеся при заболеваниях печени, снижают ее белково-синтетическую функцию, что приводит к повышению концентрации циркулирующих эстрогенов; отмечаются у 40–60 % женщин с дисгормональной молочной железой; генетическая отягощенность; принадлежность женщин к генотипу AIAI по гену *GPIIIa* является фактором повышенного риска развития доброкачественных заболеваний молочных желез; сочетание гиперреактивности организма с гомозиготностью по аллелю PL-AI гена *GPIIIa* является прогностически значимым маркером диффузной дисгормональной дисплазии молочной железы.

Считается, что степень риска развития рака молочной железы возрастает при кистозных изменениях и зависит от выраженности протоковой и внутридольковой пролиферации.

Диагностика мастопатии

Маммография. Н.И. Рожкова выделяет 5 форм диффузной мастопатии:

- диффузная мастопатия с преобладанием железистого компонента (аденоз);
- диффузная мастопатия с преобладанием фиброзного компонента;
- диффузная мастопатия с преобладанием кистозного компонента;
- смешанная форма диффузной фиброзно-кистозной мастопатии;
- склерозирующий аденоз.

При кистозно-фиброзной мастопатии:

- структура желез неоднородна, хаотична, превалирует крупнопетлистая деформация стромы;
- соединительнотканый компонент усилен;
- фиброзные напластования на всем протяжении или на отдельных участках;
- границы железистого треугольника неровные за счет фиброзирования связок Купера;
- плотная структура треугольника перемежается с участками жировых включений, округлыми или продолговатыми уплотнениями;
- разнокалиберные овоидные или округлые тени кист;
- микрокисты (размером меньше 2 мм) на маммограммах могут не визуализироваться, за исключением мелких и обызвествленных.

При фиброзно-кистозной форме:

- превалируют плотные соединительнотканые структуры в виде неоднородных напластований различной степени интенсивности;

• железистый и кистозный компоненты представлены в значительно меньшей степени, чем при предыдущем варианте;

• архитектура желез представлена очень плотными, почти гомогенными структурами (при высокой степени фиброза), которые с трудом поддаются дифференцировке.

При аденозе:

- неоднородные расплывчатые дольки, похожие на мелкие снежные комочки;
- величина и степень выраженности гиперплазированных долек могут варьировать не только у разных женщин, но и в пределах одной железы;
- узелки гиперплазии нередко перемежаются с жировыми структурами; это может наблюдаться в любом отделе молочной железы;
- участки аденоза могут сохраняться даже в постменопаузе.

При склерозирующем аденозе:

- определяются единичные, а чаще — множественные микрокальцинаты на фоне гиперплазированных плотных железистых долек;
- часто могут быть сгруппированы на небольшом участке, располагаясь только в одной железе и напоминать таковые при раке;
- иногда визуализируются полулунные тени, характеризующие обызвествление жидкости в микрокистах.

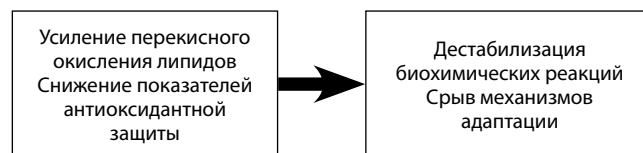
УЗИ:

- разноэхогенность железистой ткани (с возможным локальным усилением кровотока в участках максимальной пролиферативной активности). В этих случаях обязательна пункционная биопсия под контролем УЗИ;
- утолщенные стенки протока с неровным контуром и карманообразными расширениями.

Для выбора адекватной тактики лечения принципиальным является:

- узловый процесс или диффузный;
- причины или комплекс факторов, повлекших возникновение заболевания;
- вариант фиброзно-кистозной мастопатии;

Негормональная (базовая) терапия диффузной фиброзно-кистозной мастопатии: коррекция диеты, психологическая коррекция, нормализация функционального состояния печени, желудочно-кишечного тракта, применение мочегонных средств, препаратов, улучшающих кровоснабжение, иммунокорректоров, адаптогенов и фитотерапия (табл. 2).



Механизм возникновения патологии при диффузной фиброзно-кистозной мастопатии

В комплексную терапию целесообразно включать: витамины (А, В, С, Е) в виде стандартных препаратов внутрь или инъекций в течение 1–2 мес, иногда повторно.

Основной механизм возникновения изменений при мастопатии, корригируемый витаминами, показан на рисунке.

Энзимотерапия вобэнзимом. Основные эффекты: фибринолитический, противоотечный, противовоспалительный и анальгезирующий. Способствует снижению уровня холестерина — предшественника кетостероидов, превращающихся благодаря ароматазе в эстрогены.

Выбор лекарственных растений зависит от реализуемых в процессе их применения эффектов:

1) основные: нормализация работы эндокринной системы; непосредственное воздействие на очаг уплотнения; воздействие на иммунитет;

2) вспомогательные: лечение заболеваний щитовидной железы; регулирование и стабилизация процессов обмена; лечение заболеваний печени и желчного пузыря; устранение венозного застоя в малом тазу; ликвидация дисбактериоза кишечника; антидепрессивная и успокаивающая терапия; восполнение дефицита витаминов и минералов; активное выведение шлаков.

Мастодинон. Основные эффекты: допаминергический; нормализует повышенный уровень пролактина; включается в регулирующий круг гипоталамус—гипофиз—яичники; устраняет дисбаланс половых гормонов.

Показания к применению:

- фиброзно-кистозная мастопатия;
- предменструальный синдром: мастодиния (напряжение молочных желез), психическая лабильность, запоры, отеки, головная боль/мигрень;
- нарушения менструального цикла и/или бесплодие, вызванные недостаточностью желтого тела.

Препарат с успехом используется в целях устранения супрафизиологического повышения уровня пролактина у девушек с мастодинией, предменструальным синдромом, нарушениями менструального цикла.

Циклодинон. Основные эффекты: снижает уровень пролактина; нормализует уровень половых стероидов; корректирует нарушения менструального цикла; купирует предменструальный синдром.

Индинол. Основные эффекты: регулирует метаболизм эстрогенов; тормозит патологическую пролиферацию; блокирует образование воспалительных цитокинов; активирует апоптоз трансформированных клеток.

Коррекция психоэмоционального статуса: седативные средства растительного происхождения (настойки валерианы, пустырника, пиона, пассифлоры и др.) в виде нативных или гомеопатических препара-

тов. В отличие от химических препаратов они не вызывают привыкания, повышения уровня пролактина, которое возможно при применении некоторых антидепрессантов и нейролептиков.

Гелариум. Основные эффекты: в экспериментах *in vitro* выявлено ингибирующее влияние гелариума на моноаминоксидазу и катехол-О-метилтрансферазу; имеются данные о дофаминергическом и глутаматергическом влиянии препарата.

Гормональная терапия диффузной мастопатии

Чаще всего в терапии мастопатии применяются гестагены. Механизм действия гестагенов связан с угнетением гипофизарно-яичниковых связей и снижением стимулирующего пролиферацию действия эстрогенов на ткань молочных желез.

По данным разных авторов, эффективность гестагенов в терапии дисгормональной дисплазии молочных желез достигает 70 % (табл. 3).

Способы применения:

- примолют-норм — 5 мг/сут с 16-го по 25-й день менструального цикла;
- дюфастон — 5–10 мг во II фазе цикла;
- утрожестан — 100 мг 2–3 раза в сутки с 17-го дня менструального цикла в течение 10–14 дней (курс лечения 3–6 циклов). Интравагинально утрожестан может применяться при наличии у пациентки гепатопатии.

Утрожестан особенно показан пациенткам с сочетанием фиброзно-кистозной мастопатии и аденомиоза, гиперплазии эндометрия и миомы матки.

В периоде менопаузы для лечения мастопатии гестагены обычно назначаются в ритме постепенного уменьшения дозы: медроксипрогестерона ацетат 2–4 нед в начальной дозе 10 мг, затем 2–4 нед по 5 мг, и затем по 5 мг 2–3 раза в неделю.

Есть ряд лимитирующих обстоятельств: системные эффекты гестагенов; противопоказания к их использованию (выраженные нарушения функции печени, тромбозы или сердечно-сосудистая патология в анамнезе).

В этих случаях можно использовать местные гестагены — прожестожель, который применяется в клинике с 1999 г.; стандарт использования: 2,5 мг геля на кожу каждой молочной железы непрерывно или с 16-го по 25-й дни цикла в течение 3 мес. Основной механизм: повышение концентрации прогестерона в ткани молочной железы, которая становится в 10 раз выше, чем в кровотоке.

Этот факт примечателен, так как для молодых пациенток при неэффективности базовой терапии выбор лечения должен быть максимально щадящим.

Применение антигонадотропинов в целях коррекции симптомов диффузной фиброзно-кистозной мастопатии известно с 1990-х годов. С 1980-х годов при дисгормональных заболеваниях молочных желез

начато применение агонистов гонадотропин-рилизинг-гормона.

Основной механизм антигонадотропный: блокада гонадотропной функции гипофиза, подавление секреции лютеинизирующего, фолликулостимулирующего гормонов и циклической активности яичников.

Считается, что у больных с дисгормональными заболеваниями молочных желез в предменструальные дни имеется относительный избыток эстрогенов и прогестерона.

Применение бусерелина в дозе 100 мг/сут приводит к значительному снижению раздражительности и боли перед менструацией, улучшению течения дисгормональных заболеваний молочных желез у 75 % больных с фибромиомой матки и 80 % больных с эндометриозом.

Терапию даназолом начинают с нагрузочной дозы 200–300 мг/сут в течение 2 мес, затем переходят на 100 мг ежедневно в течение 2 мес. В последующие 2 мес курса лечения препарат применяют с 14-го по 18-й дни цикла в дозе 100 мг.

Препарат применяют при сочетанной патологии в виде гиперпластических процессов в гениталиях и молочной железе, у женщин перименопаузального возраста используют агонисты гонадотропинов.

При сохранном репродуктивном статусе эта группа является 2-й линией лечения в случаях неэффективности других видов терапии и непродолжительное время.

В конце 1970-х годов появились первые публикации, касающиеся использования антиэстрогенных препаратов для лечения фиброзно-кистозной мастопатии.

Основной механизм: конкурентное связывание с эстрогенными рецепторами в органах-мишенях и препятствие образованию эстроген-рецепторного комплекса с эндогенным лигандом 17β-эстрадиолом. В противоположность рецепторному комплексу эстрогена, рецепторный комплекс антиэстрогена не стимулирует синтез ДНК в ядре, а угнетает деление клетки.

В США применение гормональных контрацептивов ежегодно предупреждает госпитализацию по поводу мастопатии 20 000 женщин.

Применение низкодозированных оральных контрацептивов для лечения дисгормональных заболеваний молочных желез эффективно в 33,3–90 % случаев.

Первым требованием, предъявляемым к этим препаратам, является низкая доза эстрогена (не более 0,035 мг этинилэстрадиола), вторым — высокая селективность гестагенов, третьим — наличие дополнительных профилактических эффектов.

Прием монофазных оральных контрацептивов хотя бы в течение года снижает риск возникновения мастопатий на 50–75 %.

При использовании оральных контрацептивов в продленном режиме частота масталгии снижается до 50 %.

Не рекомендуется прием оральных контрацептивов у женщин-носительниц мутаций генов *BRCA1* или *BRCA2*.

Основной механизм: подавление работы гипоталамо-гипофизарно-яичниковой системы.

Основные лечебные эффекты: антиэстрогенный, антиандрогенный, прогестагенный.

Иногда в первые месяцы приема препаратов маст-алгия и мастодиния могут усиливаться. Однако они самостоятельно купируются при продолжении терапии.

При появлении галактореи после дообследования (уровень пролактина, хорионического гонадотропина, УЗИ и цитологическое исследование) целесообразно включение в терапию мастодинона или циклодинона.

Антипролактиновые препараты. Основной механизм: подавление секреции пролактина посредством стимуляции рецепторов дофамина без влияния на нормальные уровни других гипофизарных гормонов.

Способы применения:

— парлодел по 2,5 мг/сут 4–6 мес;

— достинекс по 1 таблетке в неделю во II фазе менструального цикла.

Хороший эффект отмечается при их сочетании с пероральными контрацептивами.

Показания к использованию: масталгия, галакторея на фоне гиперпролактинемии (включая супрафизиологическую).

Узловая мастопатия чаще встречается у пациенток 30–50 лет. Узловые новообразования в молочных железах более четкие, чем при диффузной мастопатии. Образования в молочных железах могут быть одиночными и множественными, выявляться в одной или в обеих железах; определяются на фоне диффузной мастопатии (грубая дольчатость, зернистость, тягистость, болезненность вне узла и выделения из сосков).

Современные методы диагностики — маммография, дуктография, пневмокистография, УЗИ — позволяют детально охарактеризовать пальпируемое новообразование (киста, липома, фиброаденома, фиброз и т.д.).

Морфологические изменения. При узловой форме заболевания определяют те же изменения, что и при диффузной, но в участках уплотнений, пальпируемых как опухоль, изменения выражены более резко.

Пролиферирующий эпителий становится многослойным — сплошными пластами выполняет кисты и расширенные протоки или образует в них сосочковые разрастания, сохраняя однородный характер; в ряде случаев пролиферация эпителия выражена более резко, появляется некоторая полиморфность, укруп-

нение ядер, увеличение числа митозов; может наблюдаться прорыв мембраны и внедрение эпителия в окружающую строму. В последние годы эти изменения обозначаются *cancer in situ*.

Показана секторальная резекция со срочным гистологическим исследованием.

Способ малоинвазивного удаления опухолевых заболеваний молочной железы

Малые опухолевидные образования, выявляемые при маммографическом скрининге и других визуализирующих методах (до 30 %), должны быть подвергнуты прицельной (стереоскопической или под контролем УЗИ) тонкоигольной пункционной биопсии. При наличии атипических и пролиферативных изменений необходимо удаление всего патологического очага. Методами выбора являются секторальная резекция, лампэктомия, вакуумная биопсия и криолампэктомия. Традиционным методом является секторальная резекция, которая достаточно травматична, особенно при наличии множественных узлов. Вакуумная биопсия требует проведения троакара через патологический процесс, создания вакуума,

всасывания и фрагментарного (многократного) удаления тканей, что ведет к нарушению принципов абластики и антибластики в случае злокачественной опухоли. Криолампэктомия позволяет удалять опухоль целено под контролем УЗИ. И с одного доступа удалять множественные узлы с хорошим косметическим эффектом (патент РФ на изобретение № 2394521 от 20 июля 2010 г. «Способ малоинвазивного удаления опухолевых заболеваний молочной железы и устройство для его осуществления»).

Приложение. Алгоритм обследования пациенток с доброкачественными заболеваниями молочных желез

1) Осмотр клинициста → оценка данных визуализации → диффузный процесс или узловой.

2) При узловом процессе: биопсия → цитологическое исследование → хирургическое лечение (при необходимости).

3) При диффузном процессе: исследование гормонального статуса, биохимический анализ крови и т. д. Консультация гинеколога, при необходимости — эндокринолога, гастроэнтеролога и т. д.

Таблица 1. Диагностика и лечение очаговой доброкачественной патологии молочных желез

Патология	Диагностика	Лечение
Простая гиперплазия	Маммография: <ul style="list-style-type: none"> асимметричное или неспецифическое уплотнение; деформация паренхимы молочной железы; микрокальцинаты. УЗИ: <ul style="list-style-type: none"> очаговое утолщение железистой ткани; сопутствующие очаговые изменения (папиллома, киста). МРТ: обычно картина неизменной молочной железы	Биопсия + хирургическое лечение
Атипичная протоковая гиперплазия	Данные маммографии и УЗИ неспецифичны МРТ — T1-изображение: усиление сигнала (линейное, очаговое, региональное), сходное со злокачественным процессом	Хирургическое лечение
Атипичная дольковая гиперплазия	Данные маммографии и УЗИ неспецифичны (микрокальцинаты, объемные образования, асимметричное уплотнение, деформация строения молочной железы)	Хирургическое лечение
Внутрипротоковая папиллома	Маммография: <ul style="list-style-type: none"> при обычном исследовании часто не видны; иногда определяются как неспецифическое скопление микрокальцинатов; центральные папилломы: не обнаруживаются или асимметрично расширенные центральные протоки; субареолярный узелок или обызвествления; периферические папилломы: округлые, овальные, дольчатые хорошо очерченные узелки или очаги обызвествлений. Оптимальный метод визуализации — дуктография: <ul style="list-style-type: none"> расширенный проток + внутрипросветный дефект наполнения; обтурация или деформация протока. УЗИ: <ul style="list-style-type: none"> эктазия протоков; внутрипротоковое мягкотканное образование; округлое солидное, слегка гипозоногенное образование с четким контуром вблизи сосково-ареолярного комплекса 	Необходимо цитологическое исследование отделяемого соска. Хирургическое лечение

Продолжение табл. 1

Патология	Диагностика	Лечение
Киста молочной железы	<p>Маммография:</p> <ul style="list-style-type: none"> • округлое, овальное или дольчатое образование низкой или средней плотности, с четким краем; • при обызвествлении наблюдается ободок в виде яичной скорлупы; <p>Маммографически кисты хорошо визуализируются у пациенток с инволюцией ткани молочных желез. В молодом возрасте лучше выполнять УЗИ молочных желез!</p> <p>УЗИ:</p> <ul style="list-style-type: none"> • хорошо очерченное анэхогенное образование округлой или овальной формы с эффектом заднего затенения; • иногда может быть гипэхогенной (осложненная киста); • при неоднородности содержимого от него может отмечаться эхо; • обычно наблюдается рефракция латеральных краев. <p>МРТ:</p> <ul style="list-style-type: none"> • T1 без контрастирования — ровный контур, низкая интенсивность сигнала; • T1 с контрастированием — нет усиления; • T2 — ровный контур, чрезвычайно высокая, гомогенная интенсивность сигнала 	<p>При визуализации крупных кист всегда показана аспирационная биопсия с цитологическим исследованием.</p> <p>Консервативное лечение показано при множественных кистах небольших размеров.</p> <p>Хирургическое лечение (секторальная резекция со срочным гистологическим исследованием) показано при больших, активно накапливающих кистах.</p> <p>Аспирация с цитологическим исследованием и введением склерозирующих препаратов</p>
Галактоцеле	<p>Маммография:</p> <ul style="list-style-type: none"> • хорошо отграниченное объемное образование; • в боковой проекции возможно наличие уровня жир—жидкость; • может сочетаться с жировым некрозом; • имеет пятнистый вид, сходный с гамартомой. <p>УЗИ:</p> <ul style="list-style-type: none"> • данные часто неспецифичны; • четкий контур и многокомпонентное содержимое гиперэхогенного характера. <p>Диагностике помогает пункционная биопсия под УЗИ-навигацией с цитологическим исследованием</p>	<p>Аспирация с цитологическим исследованием.</p> <p>Хирургическое лечение</p>
Аденома молочной железы	УЗИ- и маммографическая картина неспецифична и сходна с другими доброкачественными опухолями	Хирургическое лечение (секторальная резекция со срочным гистологическим исследованием)
Фиброаденома молочной железы	<p>Маммография:</p> <ul style="list-style-type: none"> • овальное, округлое, дольчатое объемное образование; • по плотности ниже или соответствует окружающей паренхиме; • может походить на кисту; • в периоде менопаузы возможно обызвествление: от периферии к центру или полностью; • атипичный внешний вид: неправильная форма, нечеткий контур (спикулы). <p>УЗИ:</p> <ul style="list-style-type: none"> • овальное, округлое, дольчатое объемное образование; • гомогенное, низкой интенсивности, с внутренней эхогенностью, которая может быть неоднородной; • часто с тонким эхогенным ободком и выраженным задним акустическим усилением; • атипичный вид: неровные, микродольчатые края, задняя акустическая тень. <p>МРТ:</p> <ul style="list-style-type: none"> • характерна овальная форма с ровными или дольчатыми границами; • переменная картина усиления: отсутствие усиления или задержка — фиброз; сильное поглощение контраста — аденоматоз. <p>В возрасте женщины < 30 лет необходимо начать с УЗИ молочных желез (сочетание клинического осмотра и данных сонографии может быть исчерпывающим); в возрасте после 30 лет можно использовать и маммографию.</p> <p>Необходимость биопсии зависит от клинических и лабораторных данных; возможность магнитно-резонансной маммографии в дифференцировке сомнительных рентгенологических и ультразвуковых данных ограничена</p>	<p>Возможно динамическое наблюдение.</p> <p>Хирургическое лечение — секторальная резекция со срочным гистологическим исследованием</p>

Продолжение табл. 1

Патология	Диагностика	Лечение
Фиброаденолипома (гамартома, липофиброаденома, аденолипофиброма)	Маммография: «молочная железа в молочной железе» — объемное образование с четкой капсулой и различным сочетанием фиброзной, железистой и жировой ткани. УЗИ (различная эхогенность и экоструктура определяется вариантом преобладающей ткани): • образование с четким контуром, гипоехогенное, хорошо сжимаемое; • может быть изоэхогенным, гетерогенным, разделенным перегородками и содержать микрокальцификаты. Из способов визуализации оптимальна маммография. Диагноз устанавливается в основном по результатам биопсии	Хирургическое: секторальная резекция со срочным гистологическим исследованием
Липома молочной железы	Маммография: • инкапсулированное рентгенопрозрачное объемное образование; • хорошо виден контур; • могут присутствовать сферические обызвествления или спиклообразный контур при жировом некрозе; • иногда бывает деформация структуры прилежащих тканей молочной железы из-за их смещения. УЗИ: • хорошо сжимаемое образование; • если окружена железистой тканью — будет гипоехогенной; • поверхностная липома всегда более яркая по сравнению с окружающей жировой клетчаткой; • капсула может отражать эхо-сигнал; • акустическая тень может отмечаться при обызвествлении. МРТ: • T1 без контрастирования: липома яркая; • после введения гадолиния не усиливается	Наблюдение. Удаление осуществляют в основном из косметических соображений
Листовидная опухоль	Маммография: • плотное, с ровным краем или дольчатое округлое или овальное объемное образование; • иногда встречаются микрокальцинаты. УЗИ: • овальное образование с четким, ровным контуром (возможно использование конвексного датчика при большом объеме опухоли); • часто отмечаются кистозные включения, которые более гетерогенны, чем обычные фиброаденомы. Очень показательны данные в режиме ЦДК. МРТ: • T1 и T2 без контрастирования — неспецифическое большое дольчатое объемное образование; • T1 с контрастированием — дольчатое объемное образование без вымывания контраста; Для дифференциальной диагностики используется радионуклидное исследование ^{99m}Tc . При злокачественной листовидной опухоли накопление радиофармпрепарата определяется на ранних и поздних изображениях, а при доброкачественной — только на ранних. Цитологический метод в диагностике листовидной опухоли информативен только в 30 % случаев	При доброкачественной листовидной опухоли и небольших ее размерах показана секторальная резекция со срочным гистологическим исследованием. Энуклеация даже при небольших размерах недопустима (частота местных рецидивов после секторальной резекции — 20 %, а после энуклеации — 100 %). При больших опухолях, деформирующих молочную железу, показана мастэктомия без лимфаденэктомии с маммопластикой. При злокачественных листовидных опухолях мастэктомия сочетается с системной терапией

Окончание табл. 1

Патология	Диагностика	Лечение
Очаговый фиброз	<p>Маммография:</p> <ul style="list-style-type: none"> • объемное образование округлой, овальной или дольчатой формы; • контуры могут быть вариабельны; • асимметричное уплотнение. <p>УЗИ:</p> <ul style="list-style-type: none"> • объемное образование вариабельной формы, контур которого может быть от четкого до плохо определяемого; • гипоехогенное образование с центральной плотностью — «облако»; • изо- или гетероехогенное образование; • задняя акустическая тень или заднее акустическое усиление; • акустическая тень без образования 	Лечение зависит от интерпретации данных визуализации и гистологических находок от биопсии
<p>Аденозы:</p> <ul style="list-style-type: none"> • склерозирующий аденоз; • радиальный рубец; • аденоз с расширением концевых отделов; • микрогландулярный; • апокриновый; • миоэпителиальный аденоз. <p>Наиболее частой формой является склерозирующий аденоз.</p> <p>Радиальный рубец часто сочетается с дольковым и протоковым преинвазивным раком или с тубулярной карциномой</p>	<p>Маммография (данные в целом неспецифичны):</p> <ul style="list-style-type: none"> • различного характера микрокальцинаты; • структурные перестройки ткани молочной железы; • хорошо отграниченное или со спикурообразными контурами объемное образование. <p>УЗИ (выполняется после маммографии при выявлении объемного образования):</p> <ul style="list-style-type: none"> • в целом неспецифично; • образование неправильной формы с хорошо очерченным краем; • может присутствовать задняя акустическая тень. <p>МРТ (с контрастированием): визуализируемые образования трудно отличимы от паренхимы.</p> <p>Процедурой, определяющей диагноз, является core-биопсия или эксцизионная биопсия</p>	<p>Эксцизионная биопсия или секторальная резекция</p> <p>Наблюдение, если при биопсии (core-биопсия, стереотаксическая биопсия) не обнаружено признаков злокачественности. Резекция молочной железы, если обнаружены фокусы атипической гиперплазии или преинвазивного рака</p>
Жировой некроз	<p>Маммография:</p> <ul style="list-style-type: none"> • объемное образование; • уплотнение в виде полосы; • жировая киста; • обызвествление ветвящееся или угловатое, скорлупообразное. <p>УЗИ:</p> <ul style="list-style-type: none"> • неправильной формы, вариабельной эхогенности образование; • часто обычных для кисты артефактов не отмечается. <p>Для верификации тонкоигольная биопсия не подходит, так как очень мало клеточного материала (вплоть до его полного отсутствия)</p>	В зависимости от данных биопсии, возможно наблюдение
<p>Опухолеподобные процессы.</p> <p>Наибольшее клиническое значение имеют:</p> <ul style="list-style-type: none"> • воспалительная псевдоопухоль; • эктазия протоков; • гинекомастия 	<p>Маммография: могут наблюдаться рентгенопоглощающие ретроареолярные структуры с обызвествлениями (пунктирные или стержневидные).</p> <p>УЗИ:</p> <ul style="list-style-type: none"> • расширение субареолярных протоков; • анэхогенная жидкость в протоках или детрит. <p>МРТ:</p> <ul style="list-style-type: none"> • T2: яркие, содержащие жидкость структуры; • T1 с контрастом: интенсивность меньше, чем в норме (в зоне соска). <p>Биопсия показана при подозрении злокачественного процесса по клинико-ультразвуковым данным</p>	Консервативное

Таблица 2. Варианты лечения диффузной мастопатии

Тяжесть симптомов	Гормональные нарушения отсутствуют	Есть гормональные нарушения
I фаза болезни	В зависимости от причинно-следственной связи: базовая терапия, витаминотерапия, энзимотерапия, фитотерапия	Коррекция гормональных нарушений
II фаза болезни	В зависимости от причинно-следственной связи: базовая терапия, витаминотерапия, энзимотерапия, фитотерапия	Коррекция гормональных нарушений
III фаза болезни	В зависимости от причинно-следственной связи: базовая терапия, витаминотерапия, энзимотерапия, фитотерапия	Коррекция гормональных нарушений

Таблица 3. Гормональная коррекция при диффузной дисгормональной дисплазии молочных желез

Вариант гормональных нарушений	Вариант коррекции
Гестагенная недостаточность	Гестагены (системные или местные при невозможности применения системных). Комбинированные оральные контрацептивы
Гиперпластические процессы в органах репродуктивной системы	Гестагены, агонисты рилизинг-факторов или антигонадотропины (в зависимости от возраста, гистологических данных о сопутствующем процессе)
Аменорея различного генеза Контрацепция	Комбинированные оральные контрацептивы (в комбинации с антипролактиновыми препаратами или прожестожем при мастодинии в первые месяцы приема)
Гиперэстрогения	Гестагены, антиэстрогены, индинол, агонисты рилизинг-факторов или антигонадотропины (даназол, бусерелин) (в зависимости от возраста, гистологических данных о сопутствующем процессе)
Гиперпролактинемия	Антипролактиновые препараты в зависимости от уровня пролактина и клинической ситуации (достинекс, парлодел, бромкриптин, мастодинон, циклодинон (при сопутствующих нарушениях менструального цикла))
Нарушение функции щитовидной железы	Консультация эндокринолога, патогенетическая терапия